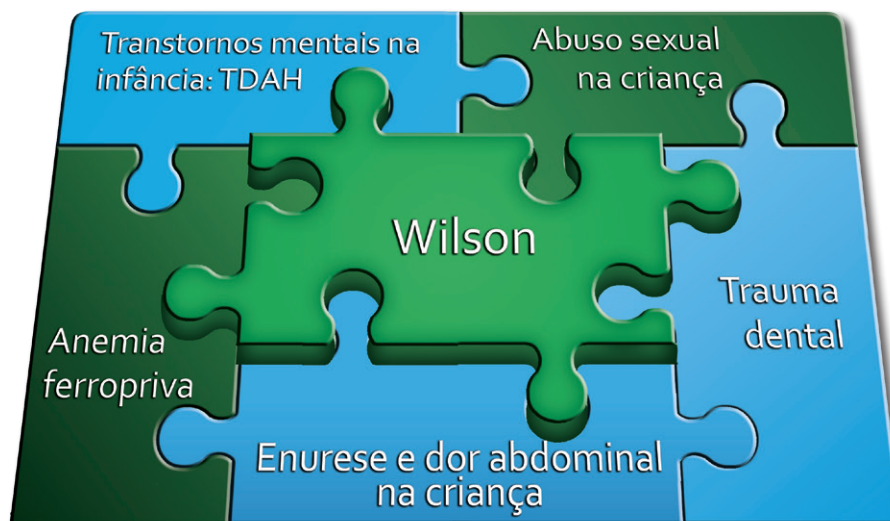

Wilson

Sumário

Wilson.....	2
Transtornos mentais na infância: TDAH	7
Abuso sexual na criança	9
Anemia ferropriva	11
Enurese e dor abdominal na criança	14
Trauma dental	17

Wilson



- Wilson! – chama Dr. Felipe de seu consultório.
- O menino vem trazido pela avó.
- Boa tarde, Dona Raquel. O que houve com o Wilson? – pergunta Dr. Felipe.
- Ah, doutor, ninguém aguenta mais esse menino! – reclama Dona Raquel. – Está brigando no colégio, xingou a professora, no intervalo da aula bateu num coleguinha, caiu no chão e quebrou um dente permanente (11).



– Em casa está malcriado, responde, agride a gente... E não para um segundo! Está impossível! A professora chamou e disse pra trazer aqui, porque acha que ele é hiperativo. Além disso, passei com a enfermeira Rita e ela disse que ele está com baixo peso, mais baixo que o normal.

Enquanto a avó falava, Wilson ficou parado atrás de sua cadeira, de cabeça baixa, olhando para o chão, com as mãos ao longo do corpo, imóvel.

– Oi, Wilson, tudo bom? – diz Dr. Felipe, tentando uma comunicação.

Wilson não responde, nem levanta os olhos.

Dr. Felipe se aproxima do menino. Abaixa-se até ficar da sua altura.

– Oi, tudo bom? – pergunta novamente.

Nenhuma reação.

– Quantos anos você tem? – insiste Dr. Felipe.

– Sete – responde a avó por ele.

– Em que série você está?

– Responde, Wilson! Na segunda – responde novamente a avó.

– Você gosta de brincar? Gosta de fazer desenhos? – continua o médico.

Dr. Felipe puxa uma folha e entrega ao garoto. Mas ele não tira os olhos do chão e vira-se de costas pra ela.

– Wilson, venha comigo. Senta aqui na maca pra eu te examinar – diz Dr. Felipe.

Ele se recusa. O médico então tenta examiná-lo ali mesmo, mas ele afasta o estetoscópio e não deixa que o toque.



Dr. Felipe então decide pedir ajuda ao Dr. Julio, que é dentista da UBS e tem mais habilidade em situações como esta... Quando Dr. Julio chegou ao consultório do Dr. Felipe, soube da avó que o dente da frente de Wilson está um pouquinho quebrado e escureceu. Formou-se também uma bolinha amarela na gengiva, perto do dente, que estourou e agora está vermelho. O dente, segunda a avó, foi ficando cada vez mais escuro.

Dr. Julio (que já conhecia o problema do Wilson) dirige-se à avó:

– Há quanto tempo aconteceram a queda e o trauma?

– A senhora o levou ele para algum tratamento? Qual?

– Faz um pouco mais de um mês. – responde Dona Raquel. – Nós levamos na farmácia e foi dado anti-inflamatório, compressas de gelo, após uns cinco dias o inchaço desapareceu... Mas ele se incomoda com esse dente quebrado na frente, os amiguinhos fazem piada dele...

– Ele já é agressivo e, ainda desse jeito, nem gosta de mostrar... – lamenta a avó.
 – Desde quando ele está assim agressivo? – pergunta Dr. Julio.
 – Desde que tinha uns quatro ou cinco anos – responde Dona Raquel.
 – E antes, como ele se comportava? – continua Dr. Julio.
 – Antes era um menino normal. Era calmo e carinhoso, nunca tinha dado trabalho. Será que ele é mesmo hiperativo? – questiona Dona Raquel.

– Acredito que o problema pode não ser esse, Dona Raquel – intervém Dr. Felipe. – As crianças hiperativas não ficam quietas como o Wilson ficou durante a consulta. Acho que algo está acontecendo com ele, sim, mas preciso de mais informações para poder afirmar com certeza. Nós gostaríamos de conversar com a mãe dele para saber um pouco melhor como é a relação entre os dois. As crianças, muitas vezes, refletem no seu comportamento problemas que podem estar acontecendo com os adultos.

– Vai ser difícil, doutores. A Juliana trabalha muito – se adianta Dona Raquel.

– Mas é muito importante – diz Dr. Felipe. – Vou deixar um horário agendado para a semana que vem.

Dr. Felipe revisa o prontuário de Wilson: há várias consultas não programadas por dor abdominal (medicado com Albendazol®) e outras por resfriado comum. Há um registro de enurese e choro à noite, que foi considerado normal, pois o menino tinha apenas 5 anos.

Ao término da consulta, Dr. Julio aproveita a ausência de um paciente agendado para o horário e pede a Dona Raquel e Wilson que o acompanhe até o consultório odontológico para examinar melhor o dente de Wilson.

Ao exame clínico, não foi percebida nenhuma alteração extra-oral. No exame intra-oral, observou que o incisivo central superior direito (11) apresentava-se fraturado, com coloração acinzentada e fístula na gengiva próxima à raiz do dente. Observou sensibilidade ao toque ao apalpar a região da gengiva próxima ao dente, e ligeira sensibilidade no teste de percussão vertical. Dr. Júlio examinou os dentes adjacentes, mas nenhum dente apresentou mobilidade.

Ao teste de sensibilidade pulpar, o dente 11 não apresentou sensibilidade, e o seu vizinho (21) apresentou resposta normal.

Dr. Júlio achou oportuno tirar um Raio-X, mas antes de realizá-lo inseriu um cone secundário de guta percha na fístula para observar melhor a sua origem. O Raio-X evidenciou uma área radiolúcida envolvendo o ápice dental do dente 11 e o cone de guta percha apontou que a origem da fístula encontrava-se também nesta região.

O dentista concluiu que teria que encaminhar Wilson para o Centro de Especialidades Odontológicas e explicou à Dona Raquel a necessidade de ir ao serviço de referência.

Na semana seguinte, Juliana vem com Wilson à consulta.

– Oi, Juliana, que bom que você veio! Oi, Wilson! – cumprimenta Dr. Felipe.

– Juliana, eu chamei você aqui para saber um pouco mais sobre o Wilson. – diz Dr. Felipe.

– Ele é muito agitado – responde Juliana.

– A Dona Raquel comentou que nem sempre ele foi assim. Você lembra o que aconteceu na época em que ele começou a ter esse comportamento? – pergunta Dr. Felipe.

– Nada demais... Nossa vida não muda muito. Mas, desde que o Bruno nasceu, há um ano, ele está pior... Até cocô nas calças ele fez um dia desses – comenta Juliana.



– E você, como tem se sentido ultimamente? – pergunta Dr. Felipe.

Juliana baixa os olhos, olha para o filho que está imóvel ao seu lado e começa a chorar: – Tenho estado muito cansada. Não tenho tempo de dar carinho aos meus filhos – lamenta.

E o que você faz? – pergunta Dr. Felipe.

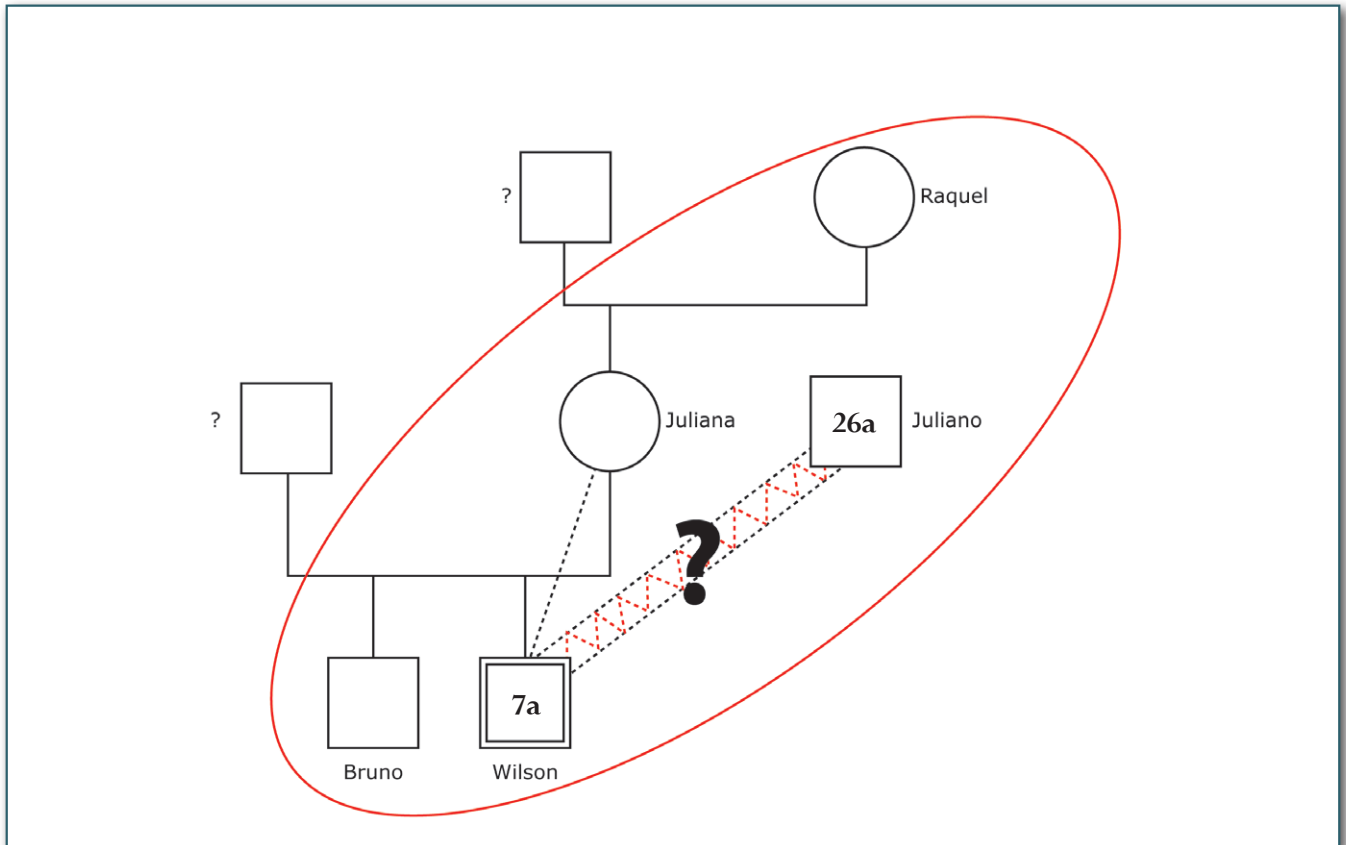
– Trabalho o dia todo e estudo à noite. Quero dar o melhor para ele. O que eu não tive, entende doutor? – diz Juliana.

– Desde quando você está nesse ritmo? – quer saber Dr. Felipe.

– Mais ou menos um ano – responde Juliana.

Dr. Felipe revisa o prontuário de Juliana. Há um registro de “fraqueza” na

consulta de puerpério há um ano. Depois, outras duas consultas: uma por IVAS e outra por vaginite, sem menção ao cansaço.



- Juliana, vamos fazer um desenho da sua família pra eu poder entender um pouco melhor – diz Dr. Felipe.
- Você trabalha em quê? – Dr. Felipe começa o questionário.
- Telemarketing – responde Juliana.
- E sua mãe?
- Doméstica.
- Com quem o Wilson fica quando não está na escola?
- Em casa, com meu irmão.
- E eles se dão bem?
- Sim. Meu irmão se dá bem com as crianças. Tem paciência.
- Que idade ele tem?
- Vinte e seis.

Dr. Felipe termina a consulta oferecendo apoio e agendando retorno em um mês para conversarem sobre os sentimentos de Juliana. Além disso, ele solicita alguns exames para avaliá-la melhor.

Ao final de um mês, Juliana retorna, apresentando um quadro de anemia. Estava ainda cansada. O doutor pede novos exames, para entender melhor o resultado, passa sulfato ferroso para Juliana e marca um novo retorno, agora com o filho.

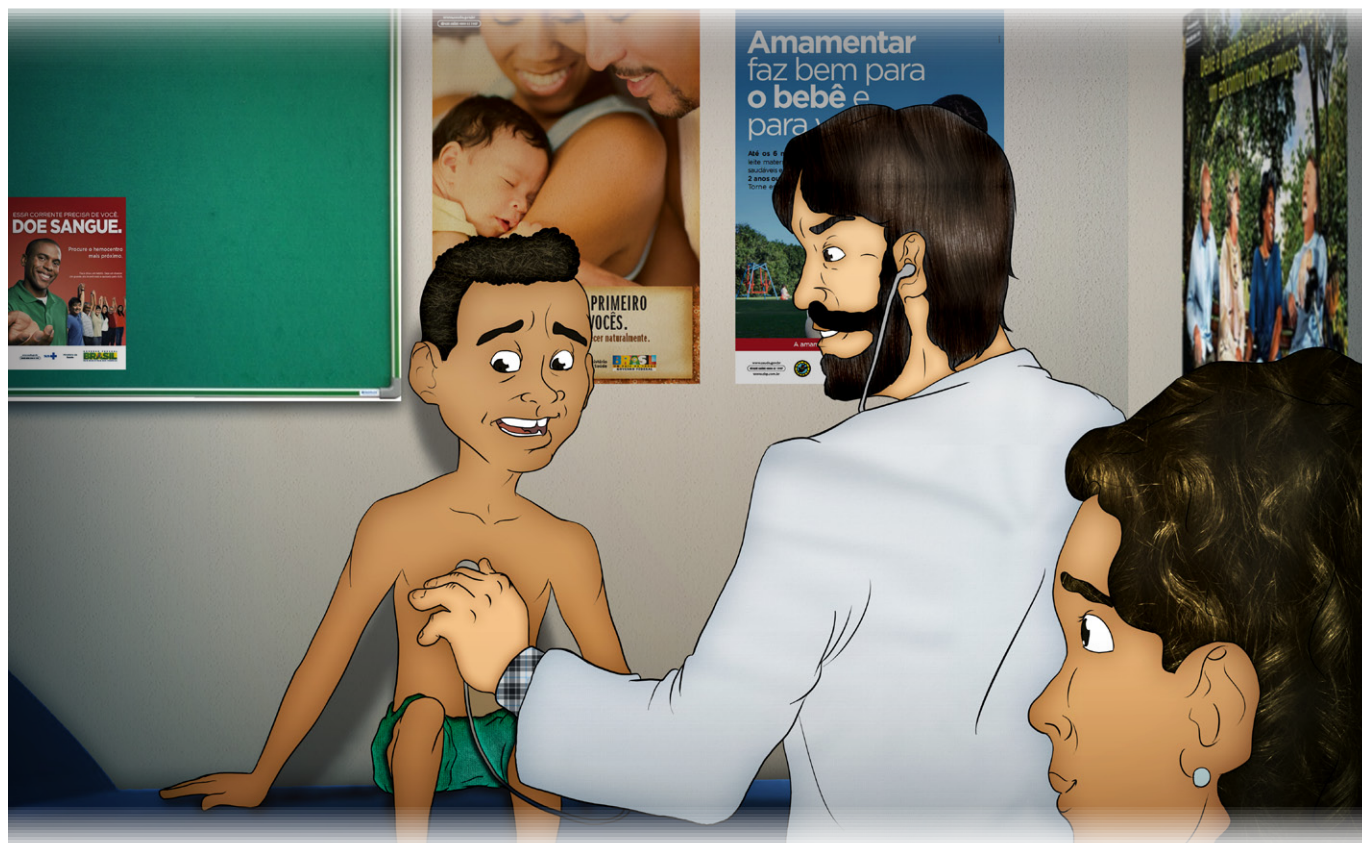No retorno agendado, Juliana traz Wilson. Já no corredor, Dr. Felipe nota que algo estava diferente: Wilson vinha segurando a mão da mãe, estava bem vestido e trazia um carrinho de brinquedo.

- Bom dia, Wilson! Bom dia, Juliana!



Vocês me parecem melhores! – comenta Dr. Felipe.

- Resolvi tirar férias no trabalho e estou em casa com as crianças – diz Juliana.
- Que bom! Dá pra notar que o Wilson está gostando! – diz Dr. Felipe.
- Realmente, ele está mais calmo esses dias. Mas ele tem umas conversas estranhas... – revela Juliana.
- Que conversas? – questiona Dr. Felipe.
- Quando eu estava dando banho nele, me disse que já sabe como se dá beijo na boca e que tem uma namorada que deu um beijo no pinto dele! Vê se pode, doutor! Agora esse menino deu pra inventar histórias! – reclama Juliana.
- Vem comigo, Wilson. Senta aqui na maca – chama Dr. Felipe.



Wilson foi e deixou-se examinar. Não havia nenhuma alteração no exame físico. Nenhuma marca ou sinal que chamasse a atenção.

– Juliana, esse conhecimento que o Wilson demonstrou ter não é adequado para sua idade. Além disso, a alteração de comportamento que ele teve de uns anos para cá me faz pensar que algo mais pode estar acontecendo com ele e a gente não sabe... – diz Dr. Felipe, preocupado.

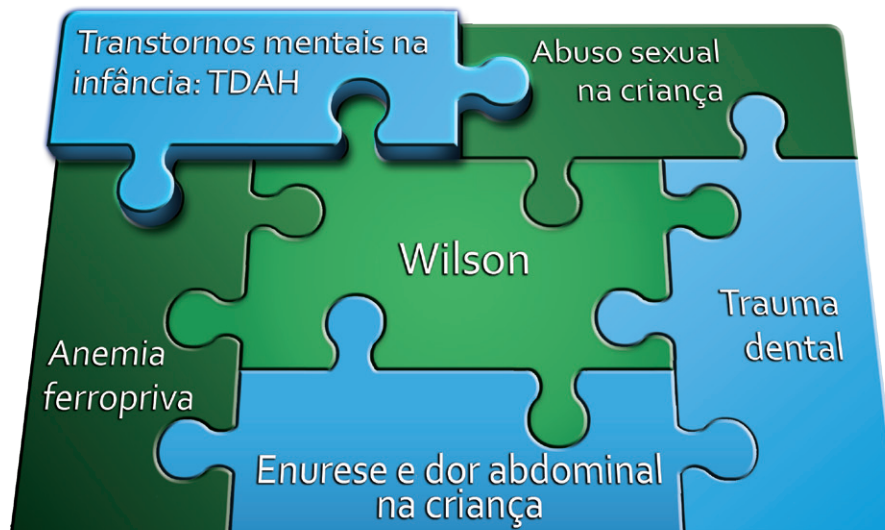- Mas o quê, doutor? – pergunta Juliana.
- Ele pode ter sido ou ainda estar sendo abusado – revela Dr. Felipe.
- Como assim? – diz Juliana, assustada.
- O abuso de crianças pode acontecer sem deixar marcas físicas. Expor uma criança a carícias ou informações que não são adequadas para a sua idade também é uma forma de abuso – explica Dr. Felipe.
- E agora, o que vai acontecer com meu filho? – pergunta Juliana, em desespero.
- É só uma suspeita. Vamos tentar imaginar com quem o Wilson fica quando você não está por perto e que poderia estar abusando dele – propõe Dr. Felipe.
- Isso é impossível, doutor! A única pessoa que fica com o Wilson é meu irmão, Juliano. Ele é tio! Nunca faria uma coisa dessas! – responde Juliana, indignada.

– A maior parte dos casos de abuso acontece dentro de casa e é praticada por uma pessoa da família. Alguém de quem a criança gosta e em quem confia. Mas pode haver outras possibilidades. O ideal é fazer uma entrevista com uma psicóloga especializada, porque as crianças muitas vezes não falam o que está acontecendo com elas. Às vezes por medo ou mesmo por imaginarem que não acreditaríamos que estão falando a verdade. Mas o mais importante será protegê-lo do abusador. Você terá de ser vigilante – aconselha Dr. Felipe.

Dr. Felipe registra a denúncia de caso suspeito de abuso sexual junto ao Conselho Tutelar e encaminha mãe e filho para atendimento no hospital pediátrico da cidade, onde funciona um grupo de proteção à criança vítima de violência.

Transtornos mentais na infância: TDAH

Ivete Gattás



Trata-se de uma criança de sete anos, levada à Unidade Básica de Saúde pela avó materna, com queixas de comportamentos disruptivos (xingamentos à professora, agressões físicas aos pares, coloca-se em situações de risco e perigo, não consegue ficar parada, é opositiva). Apresenta ainda conversas sobre sexualidade não condizentes com sua fase de desenvolvimento.

Durante a consulta médica, alguns dos sintomas anteriormente citados não foram observados, como a hiperatividade. Foram percebidos retraimento e comportamento opositivo (recusa-se a ser examinado); entretanto, observou-se que a criança apresentava baixo peso para a idade e baixa estatura, queixas anteriores recorrentes de dores abdominais, perda de urina (não fora diagnosticada enurese por se tratar de sintomas antes dos cinco anos de idade) e perda fecal involuntária após o nascimento do irmão. Contou a avó que Wilson é “agressivo” desde aproximadamente os quatro anos de idade (antes era “normal”: calmo e carinhoso), houve ainda piora há mais ou menos um ano, após o nascimento de um irmão (coincidentemente, a mãe também passou a trabalhar mais e voltou a estudar à noite, ficando Wilson sob os cuidados do tio materno, de 26 anos). Há mais ou menos um mês, vem sofrendo “gozação” dos amigos (*bullying*).

Após avaliação clínica foram feitas hipóteses diagnósticas de Transtorno do Déficit de Atenção com Hiperatividade (TDAH) – reforçado pela observação da professora – e suspeita de abuso sexual.

Ao nos depararmos com uma criança que vem apresentando sintomas comportamentais, devemos coletar muitos dados referentes não só aos sintomas (tempo de aparecimento, intensidade, quanto de prejuízo tem trazido à criança e sua família), mas também dados de história gestacional, parto, 1º ano de vida e marcos do desenvolvimento psicomotor.

Não devemos negligenciar em nenhum momento a história, a constelação familiar e o ambiente sociocultural no qual essa criança encontra-se inserida.

A falta desses dados ou sua incompletude podem nos levar a conclusões precipitadas, seja para o diagnóstico errôneo de psicopatologias, seja ao se tentar explicar os sintomas apenas por causas conjunturais.

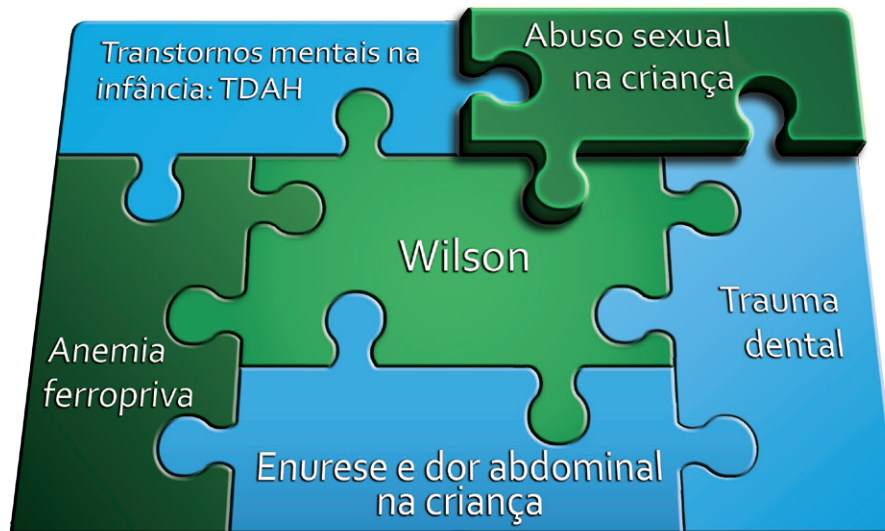
Devemos sempre lembrar que o adoecer mental não é unicausal, mas que vários fatores como genética, fatores ambientais (desde exposição intrauterina a substâncias nocivas), ambiente sociocultural desfavorável, ingestão de proteico-calórico insuficiente, famílias disfuncionais e maus-tratos (psíquicos, físicos e/ou sexuais) também podem colaborar.

Diante de tal quadro, embora haja sintomas cardinais de TDAH (impulsividade e hiperatividade que se iniciaram antes dos sete anos de idade, em mais de um ambiente e que causaram prejuízo), o fato de a criança muito possivelmente estar sendo submetida a abuso sexual pelo tio materno poderia por si só justificar os sintomas acima relatados.

No caso referido, em particular, com uma simples medida de proteção (diante da hipótese de abuso sexual, a mãe resolve tirar férias do trabalho, podendo assim dar maior atenção a Wilson), já fora observada a melhora importante dos sintomas. Entretanto, não se excluem outras possibilidades diagnósticas, que deverão ser pesquisadas mais amiúde, e observação ao longo do tempo.

Abuso sexual na criança

Renato Nabas Ventura



O quadro clínico apresentado por Wilson – uma criança de sete anos de idade com alterações de comportamento tanto em casa como na escola, baixo rendimento escolar, comprometimento nutricional, rejeição ao toque do examinador e erotização precoce – é compatível com uma história de abuso sexual.

Como o abuso ocorre, na maioria das vezes, no contexto de uma relação afetiva entre o autor (no caso, provavelmente o tio) e sua vítima, configurando uma relação incestuosa, essa vivência vai acarretar uma confusão psíquica na criança e muita culpa, levando-a a apresentar sinais indiretos de agressão psicológica. Por essa razão, profissionais responsáveis pelo cuidado e pela proteção à criança, como profissionais da saúde e professores, devem estar atentos para identificar esses sinais e suspeitar de maus-tratos.

No caso, os profissionais da educação não foram sensíveis para a percepção das alterações de comportamento da criança ou não reconheceram essas mudanças, porque a história clínica não esclarece há quanto tempo a criança frequentava essa escola. Ao se depararem com uma criança “difícil”, que apresenta sinais de comportamento violento na relação com os amigos, esta foi taxada de hiperativa e encaminhada para o serviço de saúde, reforçando a medicalização dos conflitos interpessoais e sociais.

Os profissionais de saúde, sabiamente, refutaram esse diagnóstico, o que permitiu a abertura de espaço para uma abordagem integral do caso e abriu a possibilidade para outros diagnósticos.

O médico e o dentista responsáveis pelo atendimento de Wilson foram bastante perspicazes em suspeitar que a criança vivia uma situação de estresse, responsável talvez pelo quadro apresentado. Entraram na discussão do abuso com a mãe, que me pareceu ser uma figura protetora, mas que passava por um momento de afastamento do cuidado dos seus filhos, determinado por condições socioeconômicas e de vida pessoal, de uma forma bastante apropriada, acolhendo e ampliando a escuta das queixas apresentadas.

Os profissionais de saúde não se preocuparam em apontar um culpado, nem mesmo o tio, e procederam ao atendimento da criança normalmente, não deixando de realizar o exame físico, achando que isso caberia somente ao médico legista. Explicaram à mãe que o abuso sexual acontece na maioria das vezes em segredo, sem deixar marcas físicas, e que o toque, as carícias, a exposição a materiais pornográficos e outras informações podem se caracterizar como abuso, pois expõem a criança a vivências extremamente erotizadas, que estão em desacordo com o desenvolvimento da sua sexualidade.

A vinculação desta família, em particular desta criança, ao serviço de Atenção Básica à Saúde, e a existência de um prontuário com os registros das consultas anteriores (mesmo as eventuais, fora da rotina) permitiram aos profissionais agregar outras informações, de outros momentos em que a criança procurou o serviço com queixas psicossomáticas que já davam sinais de que um sofrimento psíquico estava ocorrendo.



Destaque

Após o apontamento do lado positivo deste aspecto, devemos salientar que a criança já havia comparecido à Unidade de Saúde apresentando sinais de alerta, que foram registrados e abordados de uma forma clínica tradicional, com hipótese diagnóstica e conduta, que incluíam ora a prescrição de um vermífugo, ora a explicação de que os sintomas apresentados eram compatíveis com a idade.

Os profissionais de saúde não conseguindo, em momento anterior, perceber esses sinais de alerta, retardaram a suspeita de abuso sexual, fato este que pode ser explicado por uma série de razões, dentre elas o desconhecimento sobre o assunto, a falta de sensibilização e capacitação para abordagem do tema e até mesmo dificuldades pessoais, inconscientes de entrar em contato com essa situação.

Para o desenvolvimento de uma capacidade diagnóstica dos casos de abuso sexual, principalmente em consultas ambulatoriais, é preciso que os profissionais de saúde desenvolvam olhares e escutas ampliados e diferenciados para que possam perceber as queixas das dores não faladas. São os profissionais de equipe de saúde que podem, mediante uma avaliação adequada, diagnosticar as suspeitas de abuso sexual e desencadear as medidas de proteção cabíveis.

Neste caso, os profissionais de saúde, diante da suspeita de abuso sexual, registraram a denúncia no Conselho Tutelar, que é a medida prevista pelo Estatuto da Criança e do Adolescente.

Esse procedimento permitirá que o Conselho Tutelar proceda à articulação em rede que garanta a proteção a Wilson e permita a quebra desse ciclo de violência. Caberá ao Conselho encorajar e acompanhar a mãe para o registro de um Boletim de Ocorrência junto à delegacia de polícia do bairro ou do município, assim como para a realização do exame de corpo delito, procedimentos fundamentais para uma possível criminalização do agressor. Ao mesmo tempo, o Conselho Tutelar deverá se articular com a Vara da Infância e Juventude, assim como outros órgãos de defesa da criança e do adolescente existentes, para a garantia de proteção a essa criança e coibir qualquer possibilidade de revitimização.

Embora o caso tenha sido denunciado ao Conselho Tutelar, não há referência do preenchimento da ficha de notificação compulsória e de seu encaminhamento ao Serviço de Vigilância Epidemiológica. Cabe ressaltar que os casos suspeitos e confirmados de violência contra criança, a mulher e idosos são de notificação compulsória no Brasil, segundo a portaria 1.968 do Ministério da Saúde de 26 de outubro de 2001, que, além de obrigar a notificação pelo serviço de saúde, permite o acompanhamento dos casos.

A atitude de suspeitar, por parte da equipe de saúde, é o primeiro passo para a realização do diagnóstico diferencial, e, não sendo possível um diagnóstico imediato, o acompanhamento da criança permite a efetivação de um diagnóstico mais seguro. O diagnóstico do abuso e a consequente proteção à criança dependem de considerá-lo uma possibilidade.

E foi isso o que aconteceu com Wilson. Diante da suspeita diagnóstica, os profissionais da Atenção Básica o encaminharam para um serviço de referência localizado no Hospital Pediátrico da cidade.

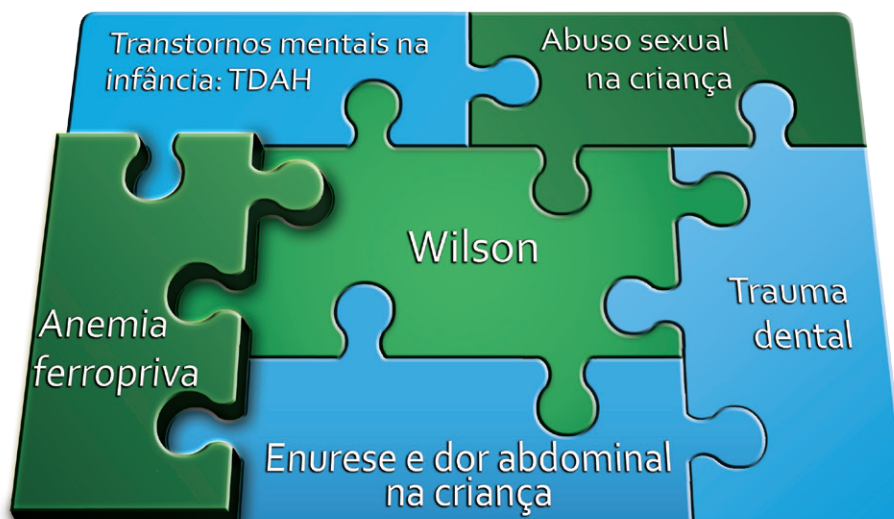Esse serviço, por meio de um atendimento multiprofissional e interdisciplinar, composto de pediatras, profissionais de saúde mental, assistentes sociais, terá o papel de não só tentar fechar o diagnóstico de abuso sexual, como também prestar um atendimento psicossocial à criança e à família, para que cesse o abuso e a criança possa resignificar o trauma vivido, possibilitando vivências menos dolorosas, que a tornem um adulto mentalmente saudável.

É importante salientar que esse serviço faz parte da rede de proteção à criança e ao adolescente construída no município e, portanto, deve se articular a todo instante com a escola onde estuda Wilson, com o serviço de Atenção Básica responsável pelo atendimento à saúde dele e de sua família e com o Conselho Tutelar, que é o responsável pelo acompanhamento dos aspectos jurídicos relacionados à proteção da criança e pela garantia do afastamento do abusador e/ou outras medidas protetivas.

E, por fim, cabe ressaltar que o fato de o médico ter suspeitado do abuso e encaminhado a um serviço de referência não cessa a sua responsabilização por esta criança, por esta mãe e por toda a família envolvida neste drama, que devem ter suas consultas de rotina garantidas na Unidade de Saúde, assim como o monitoramento constante da evolução do caso junto à Vara da Infância, ao Conselho Tutelar e ao serviço de referência, localizado no Hospital Pediátrico, pela equipe de saúde.

Anemia ferropriva

Otávio Baiocchi



A anemia ferropriva é a anemia mais frequente do mundo. Ela é a consequência final da deficiência de ferro (Fe), pois, em decorrência da dinâmica do seu metabolismo, aparece somente após a extinção dos estoques de ferro.

A deficiência de Fe e a anemia por ela provocada são, ainda hoje, problemas de saúde pública, observados em até 51% das crianças de 0 a 4 anos dos países em desenvolvimento. Calcula-se que mais de meio bilhão de pessoas no mundo inteiro apresentem deficiência de Fe.

A dieta pobre em ferro, o aumento da necessidade férica (como no crescimento da infância e gestação), bem como o aumento da perda (sangramentos e parasitismo), são as principais causas da deficiência (**Tabela 1**). Crianças, adolescentes e mulheres em idade fértil, portanto, estão sob maior risco de desenvolver anemia ferropriva.

TABELA I
Fatores etiológicos na deficiência de ferro

Redução da oferta	<ul style="list-style-type: none"> • Dieta inadequada • Absorção diminuída <ul style="list-style-type: none"> ▫ Acloridria (diminuição suco gástrico) ▫ Cirurgia gástrica ▫ Doença celíaca
Aumento do consumo (demanda)	<ul style="list-style-type: none"> • Infância: perda de ferro no nascimento, aumento da demanda com crescimento, dieta inadequada • Gravidez: perda de 680 mg de ferro a cada gestação • Lactação: perda de 0,5 a 1 mg de ferro/dia
Aumento da perda de ferro	<ul style="list-style-type: none"> • Sangramento em trato digestivo: neoplasias, uso de anti-inflamatórios, doença ulcerosa, diverticulose, colites, verminoses, hemorroidas • Fluxo menstrual aumentado • Insuficiência Renal Crônica • Hematúria (sangramento vias urinárias)
Causas desconhecidas (17% dos casos)	



Destaque

No caso apresentado, a paciente Juliana apresenta anemia cuja etiologia provável é a deficiência de Fe. As possíveis causas para a anemia desta paciente são uma dieta inadequada (pobre em Fe), gestação e amamentação, além de uma terceira causa bastante comum em mulheres na idade fértil, que são os ciclos menstruais hipermenorrágicos (fluxo menstrual aumentado). Um importante fato a ser enfatizado é que apenas 40% das mulheres realmente relatam um fluxo menstrual aumentado, quando questionadas sobre tal assunto. Durante a anamnese, é importante perguntar sobre a presença de coágulos no fluxo menstrual, o número de absorventes utilizados diariamente (mais que cinco absorventes/dia geralmente demonstra um fluxo menstrual aumentado) e quanto tempo dura a menstruação.

A deficiência de ferro é uma manifestação tardia do balanço de Fe negativo e prolongado. A instalação da anemia ferropriva é insidiosa, logo os pacientes se adaptam à anemia, o que provoca atraso na procura de assistência médica. Dos pacientes com anemia ferropriva, 16% procuram o médico por conta de manifestações da doença/causa de base (úlceras gástricas, gestação, por exemplo), 21% por achados de exames laboratoriais e o restante, 66%, por sinais da própria anemia, como cansaço e dispneia. As manifestações clínicas da deficiência de Fe estão listadas na **Tabela 2**.

TABELA 2
Manifestações clínicas da deficiência de ferro

Redução do crescimento em crianças
Fadiga/Cansaço
Alteração do sistema neurológico, muscular e esquelético <ul style="list-style-type: none"> • Alteração cognitiva e de comportamento (principalmente em crianças) • Diminuição da força muscular • Dificuldade em manter a temperatura corporal • Edema cerebral e desmaios (casos avançados) • Raquitismo (crianças) • Deformação óssea (crianças)
Alterações em tecidos epiteliais <ul style="list-style-type: none"> • Unhas quebradiças e descamativas • Cabelos: alopecia (queda de cabelos) • Pele ressecada e ocasionalmente prurido • Língua: ausência de papilas (língua “careca”), atrofia • Lábios: estomatite/queilite angular (feridas nos cantos da boca) • Hipofaringe: dificuldade para deglutir • Estômago: dor epigástrica (gastrite) • Genitais: dor durante relação sexual e impotência
Pica: perversão do apetite (comer borracha, tijolo, por exemplo)
Alteração do sistema imune: infecções de repetição

O diagnóstico da anemia ferropriva pode ser inferido após cuidadosa anamnese e exame físico. Muitas vezes, o tratamento pode ser instituído empiricamente (prova terapêutica) sem a necessidade de exames laboratoriais. O hemograma (eritrograma) evidencia anemia (hemoglobina < 12 g/dL em mulheres e < 13 g/dl em homens) com volume corpuscular médio (VCM) e hemoglobina corpuscular média (HCM) diminuídos, caracterizando uma anemia hipocrômica e microcítica. No entanto, esses dados, apesar de úteis, não são diagnósticos. Ainda no hemograma (plaquetograma), observa-se uma plaquetose (aumento de plaquetas), podendo chegar a valores até de 1 milhão de plaquetas.

O exame de ferritina é um exame útil na avaliação do estoque/reserva de Fe, pois a ferritina é diretamente proporcional ao estoque de Fe em indivíduos normais. A saturação da transferrina abaixo de 16% é um resultado bastante sugestivo de anemia ferropriva. A saturação da transferrina é calculada pela razão entre o Fe sérico e a capacidade total de ligação do Fe; trata-se de um exame relativamente barato e disponível na maioria dos laboratórios.



Saiba mais...

Na maioria dos casos, a reposição de Fe é apenas uma medida paliativa e não deve ser considerada o tratamento final desses pacientes. A causa da deficiência de Fe pode ser definida em quase 85% das vezes, e este deve ser o foco do tratamento. Por exemplo, se a causa da anemia da criança for verminose, esta deve ser prontamente tratada, além, logicamente, da reposição do Fe.

O tratamento baseia-se sempre na reposição de Fe medicinal, visto que apenas alterações na dieta não são suficientes para corrigir a anemia, principalmente se esta for importante.

A dose recomendada diária ideal de Fe é 180 a 200 mg de Fe elementar para adultos e 1,5 a 2 mg de Fe elementar/kg de peso em crianças. A dose calculada deve ser dividida e ingerida 2 a 3 vezes/dia, com o cuidado de ingerir preferencialmente o medicamento antes das principais refeições (**Tabela 3**).

TABELA 3

Relação dos preparados comercialmente disponíveis para uso oral e seu conteúdo de Ferro elementar

Preparação	Composição	Ferro elementar	Dose diária no adulto
Sulfato ferroso	Drágeas: 300 mg Drágeas: 500 mg Gotas: 125 mg/mL Comprimido: 435 mg	60 mg 105 mg 25 mg/mL 132 mg	3 drágeas 2 drágeas 2 gotas/kg de peso 2 comprimidos
Hidróxido de ferro III	Solução: 330 mg/10 mL Gotas: 182 mg/mL Comprimido: 150 mg	100 mg/mL 50 mg/mL 30mg	1 mL/5 kg de peso 1 gota/kg de peso 6 comprimidos
Ferro quelato glicinato	Comprimido: 300 mg Flaconetes: 250 mg/5 mL Gotas: 250 mg/mL	60 mg 50 mg 50 mg/mL	3 comprimidos 4 flaconetes 1 gota/kg de peso

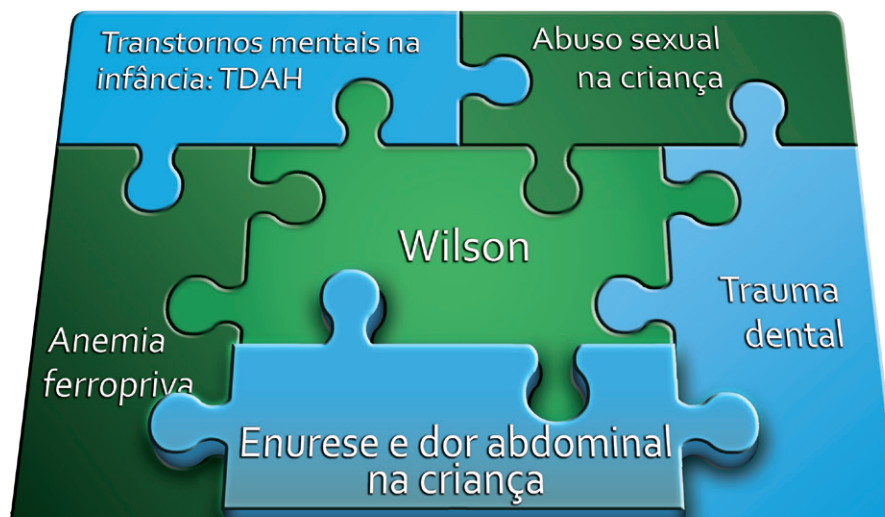A resposta à terapia deve ser monitorada. O sinal mais precoce de resposta é o aumento de reticulócitos (precursores das hemácias) no sangue periférico. Os reticulócitos atingem seu nível máximo 5 a 10 dias após o início da terapia com Fe. A hemoglobina aumenta cerca de três semanas após o início da terapia na velocidade, em média, de 1 g/dL/semana.

Um terço dos pacientes apresenta recaída, principalmente se a doença de base não for tratada. No caso de falha, devem ser investigadas a presença de outras doenças de base e a possibilidade de não aderência do paciente ao tratamento. Complicações da doença de base, perda de Fe contínua maior que a sua capacidade de absorção ou má absorção do Fe podem refletir a necessidade de uso de Fe parenteral (intramuscular ou endovenoso).

O tratamento com Fe parenteral é efetivo, porém mais caro e com mais efeitos colaterais. Os efeitos colaterais da aplicação intramuscular são dor, prurido de leve a intenso e pigmentação escura da pele, além do aumento dos linfonodos locais por várias semanas. No caso de infusão endovenosa, podem ser observados dor e ardência no local de infusão e, em casos mais raros, choque anafilático.

Enurese e dor abdominal na criança

Soraia Tahan



Wilson é trazido pela avó com queixa de distúrbio de comportamento, agressividade, queda com trauma, avulsão dentária e suspeita de hiperatividade. No entanto, Dr. Felipe nota que a criança não demonstra sinais de hiperatividade durante a consulta médica. A avó também refere que, segundo a avaliação nutricional da enfermeira, Wilson apresenta baixo peso e baixa estatura.

A postura de Dr. Felipe na consulta demonstra sensibilidade e comprometimento ao avaliar a criança. Tenta se aproximar de Wilson estabelecendo uma relação de confiança: abaixa-se para conversar com ele, faz algumas perguntas pertinentes e amistosas para uma criança de 7 anos, como: “Oi, tudo bem com você? Quantos anos você tem? Em que série você estuda? Você gosta de desenhar?”. Oferece uma folha para que Wilson desenhe. Dr. Felipe tenta realizar o exame físico do garoto de forma amistosa e não coerciva, uma vez que o convida a sentar na maca para examiná-lo, e, quando ele não aceita, tenta examiná-lo no mesmo local, porém todas essas tentativas não têm sucesso. A postura de Dr. Felipe é de sensibilidade e respeito à criança, considerando que não demonstra impaciência nem coage Wilson ao examiná-lo, ainda que tivesse o consentimento da avó, que demonstrava intolerância diante da não colaboração da criança.

Ressalta-se ainda que, em consulta posterior (terceira), quando Wilson está junto com a mãe, ele deixa Dr. Felipe examiná-lo de forma muito tranquila (conforme descrito no texto, Dr. Felipe diz: “Vem comigo, Wilson. Senta aqui na maca. Ele foi e deixou-se examinar. Não havia nenhuma alteração no exame físico. Nenhuma marca ou sinal que chamasse a atenção”). Felipe construiu uma relação de confiança com Wilson, componente fundamental para o exame físico pediátrico. No caso de crianças vítimas de violência por adultos, a conquista da confiança por parte do profissional de saúde pode ser ainda mais difícil, e deve-se ainda considerar que, no caso de Wilson, a violação dos seus direitos foi por um adulto do gênero masculino, o mesmo do profissional que o atende. Lembrando que uma característica de crianças vítimas de violência sexual por adultos é o medo do contato com estes, especialmente do mesmo sexo do agressor.

Dr. Felipe também aproveita a oportunidade para chamar o colega dentista, Dr. Julio, considerando que ele “tem mais habilidade em situações como esta”. Esse tipo de decisão de solicitar avaliação de outro colega é fundamental em consultas nas quais há dificuldades de avaliação e condução do caso. Na consulta de Wilson, Dr. Julio contribuiu não somente no direcionamento em relação à sequela do trauma dentário, como também realizou algumas perguntas que foram fundamentais para a definição da conduta por Dr. Felipe.

Dr. Julio inicia sua avaliação perguntando sobre o trauma dentário e depois realiza perguntas sobre a agressividade da criança (“Desde quando ele está assim agressivo? E antes, como ele se comportava?”). Em primeiro lugar, a sequência com que Dr. Julio aplica sua avaliação foi adequada, pois inicia perguntando sobre a parte dentária, e só depois aprofunda na questão do comportamento da criança. Essas perguntas foram fundamentais para a conclusão de que

houve uma mudança no comportamento da criança, fato que contribuiu para a condução do caso por Dr. Felipe. Essa abordagem fundamental sobre a evolução da agressividade da criança não havia sido realizada por Dr. Felipe.

O procedimento de Dr. Felipe em relação à queixa de agressividade e suspeita de hiperatividade foi adequada. Responde à pergunta da avó de maneira clara e simples, mostrando que o comportamento quieto da criança durante a consulta falava contra o diagnóstico de hiperatividade. Aproveita o momento para orientar a avó sobre a possibilidade de que algo poderia estar acontecendo com Wilson e que precisava de mais informações sobre o caso, solicitando a presença da mãe. Solicitar a presença de familiares que não se encontram presentes na consulta pediátrica, em situações que necessitam de maiores esclarecimentos, indica bom senso e comprometimento com o paciente.



Destaque

Outro ponto relevante e positivo na consulta de Dr. Felipe foi avaliar as consultas prévias no prontuário da criança, no qual verificou queixa de dor abdominal frequente, prescrição de vermifugo, episódios de resfriados, bem como queixa de enurese e choro à noite, o que foi considerado normal, pois o menino tinha apenas 5 anos. A avaliação do profissional de saúde sobre consultas anteriores registradas no prontuário do paciente é importante para verificar a evolução clínica deste e para tentar relacionar as queixas prévias com a queixa atual, favorecendo o entendimento da situação clínica.

Embora a queixa de dor abdominal recorrente tenha sido tratada como parasitose intestinal e a de enurese noturna tenha sido justificada como normal para a idade, ambas situações poderiam ser oriundas do sofrimento emocional de Wilson, considerando a possibilidade de abuso sexual. Apesar de Juliana ter associado o fato de Wilson ter evacuado na roupa (encoprese) com o nascimento do irmão, esse sintoma também pode ser secundário a abuso sexual. A dor abdominal recorrente, quando de origem emocional, entra na categoria de dor abdominal de origem funcional, em que os fatores psicossociais têm forte influência. Nessa categoria, a criança apresenta dor abdominal crônica sem a presença de sinais de alarme (déficit ou desaceleração do crescimento, acordar à noite devido à dor, sangramento gastrointestinal etc.). A enurese noturna também pode decorrer de aspectos orgânicos ou emocionais. No caso de Wilson, o relato da enurese noturna associada à referência de choro à noite, conforme prontuário do paciente, parece apontar para a origem emocional, pois quando a enurese se associa a alterações do sono, como o terror noturno, considera-se que fatores comportamentais possam ser os desencadeantes de ambos os sintomas.

Na prática clínica, é muito comum que a dor abdominal crônica na infância seja sempre associada à presença de parasitoses intestinais, entretanto outras possibilidades devem ser consideradas, lembrando sempre que o fato de crianças que apresentam queixa de dor abdominal crônica com comprometimento do estado nutricional é imperativo à pesquisa de outras causas orgânicas. Por outro lado, quando a criança apresenta dor abdominal crônica e ausência de sinais de alarme, deve-se pensar na possibilidade de dor abdominal funcional, em que fatores biopsicossociais estão intimamente envolvidos.

Um fato que deve ser ressaltado é o relato da avó de que Wilson está com peso e estatura abaixo do normal, segundo avaliação da enfermeira Rita. Essa informação não foi avaliada pelo médico. Uma possível reflexão sobre a não valorização de Dr. Felipe quanto à informação da condição nutricional de Wilson pode decorrer de que a atenção do médico para o caso se concentrou na suspeita de abuso sexual, considerando que essa situação é de extrema gravidade à saúde da criança. Vale destacar a direção pertinente do caso pelo médico no tocante à possibilidade de abuso sexual, desde a forma como conduziu o diálogo com a mãe sobre a possibilidade de abuso até os encaminhamentos pertinentes para o Conselho Tutelar e serviço pediátrico de referência para violência.

Entretanto, é importante lembrá-los, colegas profissionais de saúde, que a avaliação nutricional da criança é um dos pilares da avaliação pediátrica e deve ser realizada em todas as consultas, uma vez que o comprometimento do estado nutricional pode indicar patologias orgânicas ou mesmo negligência por parte da família, o que também é uma forma de violência. Dessa forma, Dr. Felipe deveria conferir a referência de baixo peso e baixa estatura de Wilson mediante avaliação do seu gráfico de crescimento (prontuário médico e caderneta de saúde da criança). Se de fato Wilson apresentava-se desnutrido, seria importante caracterizar se a desnutrição é decorrente de fatores sociais, como falta de acesso a alimentos, pobreza ou negligência, ou se é secundária a alguma doença orgânica. Além disso, a caracterização da gravidade do comprometimento nutricional e a avaliação do canal de crescimento do paciente são fundamentais para direcionar o raciocínio clínico e a conduta. Na avaliação do canal de crescimento, podemos verificar se houve desvios nesse canal indicando desaceleração do crescimento. Nas situações em que há desaceleração do crescimento, é fundamental tentar correlacionar com fatores ocorridos no período da desace-

leração, como hospitalizações, mudanças na dieta ou no apetite, bem como sintomas físicos e aspectos emocionais. Lembrando sempre que desvios ou desaceleração do crescimento podem indicar a presença de doenças crônicas.

As parasitoses intestinais na infância também podem favorecer o aparecimento ou o agravamento da desnutrição. A repercussão de agravo nutricional decorrente de parasitose intestinal ocorre especialmente em crianças de famílias sujeitas a grande vulnerabilidade social e ambiental, como aquelas residentes em condições ambientais precárias, como áreas sem saneamento básico, seja em bolsões de pobreza na região urbana, ou em assentamentos rurais. Nessas crianças, além do parasitismo intestinal, o acesso a alimentação adequada e infecções de repetição contribuem para o comprometimento nutricional. No caso de Wilson, a condição socioeconômica da família não foi diretamente detalhada, porém alguns dados indiretos das consultas indicam que é uma família de baixa condição socioeconômica, porém sem indícios de exclusão social. Fatos que justificam esse raciocínio é que Juliana, mãe de Wilson, tem um emprego regular (telemarketing) e estuda, a avó trabalha como doméstica e Wilson está na escola, demonstrando acesso a emprego e serviços públicos. Os dados sociais da história da família de Wilson exemplificam um retrato frequente das famílias urbanas atendidas pelo SUS de nosso país, nas quais mulheres, além de suas múltiplas funções, são as únicas responsáveis pela manutenção socioeconômica da família. No relato do caso, não há qualquer menção sobre o pai de Wilson. Dá impressão que Juliana não vive com o pai das crianças, porém vive com sua mãe Raquel e seu irmão Juliano, de 26 anos. Em nenhuma das consultas Dr. Felipe pergunta sobre o pai de Wilson. A abordagem sobre o pai de Wilson seria pertinente para o completo entendimento do caso, tanto para avaliação de aspectos psicossociais como socioeconômicos. Pensando na possibilidade de que o pai de Wilson não vive com os filhos, seria importante verificar a sua participação na vida deles. Por exemplo, saber se o pai de Wilson se encontra periodicamente com eles e se contribui no seu desenvolvimento emocional, bem como no seu sustento, o que poderia até amenizar a carga de Juliana. No caso de Wilson, os dados da história sugerem que é vítima de abuso sexual e direcionam para o tio como provável agressor, uma vez que não há descrição de que Wilson tenha contato com outros adultos do sexo masculino, incluindo o pai. Ressalta-se que a abordagem sobre a rede familiar e social em que a criança ou adolescente está inserida deve ser realizada em todas as consultas pediátricas, tendo em vista que algumas informações vão direcionar as tomadas de decisões.



Destaque

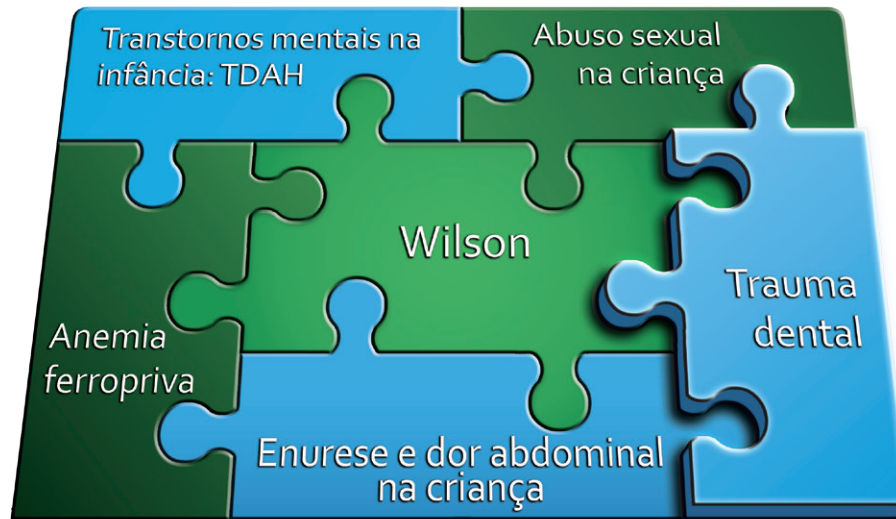Um dado importante a ser refletido sobre o caso Wilson é em relação ao vínculo mãe-filho. Juliana mostra seu comprometimento com o filho, uma vez que comparece à segunda consulta, conforme solicitado pelo médico. Nessa consulta, a mãe demonstra que a sua ausência no cuidado com os filhos decorre de seu desejo de estudar, além de trabalhar, para proporcionar uma vida melhor aos seus filhos (“Trabalho o dia todo e estudo à noite. Quero dar o melhor para ele. O que eu não tive, entende doutor?”). Demonstra ainda sofrimento por não ficar muito tempo com as crianças (“Juliana baixa os olhos, olha para o filho que está imóvel ao seu lado e começa a chorar: ‘Tenho estado muito cansada. Não tenho tempo de dar carinho aos meus filhos’”).

Na terceira consulta, outros aspectos importantes contribuem para a análise do vínculo mãe-filho. O primeiro aspecto: “Já no corredor, Dr. Felipe nota que algo estava diferente: Wilson vinha segurando a mão da mãe, estava bem vestido e trazia um carrinho de brinquedo”. O fato de Wilson estar bem vestido, trazer um carrinho de brinquedo e vir segurando a mão da mãe demonstra cuidado por parte da mãe e boa relação com ela. A avaliação do profissional de saúde sobre o vínculo mãe-filho envolve aspectos observacionais, que ultrapassam a anamnese e o exame físico formais. Inclui a observação da postura e atitudes dos atores mãe-filho durante todo o período de permanência no serviço de saúde, incluindo o período que antecede a consulta, bem como a forma como chegam ao consultório do profissional de saúde. O fato de Juliana ter resolvido tirar férias num momento crítico da vida de Wilson também demonstra o compromisso dela com o filho. Nessa terceira consulta, Wilson permitiu que Dr. Felipe o examinasse, estava se sentindo seguro ao lado da sua mãe e também percebeu que podia confiar em Dr. Felipe. O médico conquistou a confiança de Wilson no percurso das consultas, com sua forma atenciosa e cuidadosa de abordagem.

Na fundamentação teórica “**Dor abdominal crônica na criança e no adolescente**”, discutiremos mais especificamente a abordagem da dor abdominal crônica e da enurese na infância. Bons estudos!

Trauma dental

Kristianne Porta



Como vimos no caso, trata-se de uma criança de sete anos, levada à Unidade de Saúde pela avó materna, com queixas de xingamentos à professora, agressões físicas aos pares e envolvimento em situações de risco. A avó relata ainda que o dente da frente da criança está um pouquinho quebrado e que escureceu e, por essa razão, ela procurou o serviço de saúde bucal.

Durante a consulta odontológica, foram colhidas as seguintes informações:

- **Anamnese**

- A criança relatou que se lembra de ter batido a boca, mas não soube descrever como ocorreu;
- A avó relatou que formou-se uma bolinha amarela na gengiva perto do dente e que depois estourou, e agora está vermelho;
- A avó também informou que o dente foi ficando cada vez mais escuro.

- **Exame clínico (inspeção extra e intraoral)**

- A inspeção extraoral não denotou nenhuma alteração;
- Na inspeção intraoral foi possível observar que o incisivo central superior (dente da frente) apresentava coloração acinzentada e pequena fratura na borda da coroa e que a gengiva acima do dente apresentava fístula.

Quando estamos diante de um caso de traumatismo dento-alveolar (envolve os dentes e sua estrutura de suporte, o osso alveolar), após colher os dados da história médica, devemos conhecer a história da queixa, ou seja, a história do traumatismo, pois saber as condições em que o traumatismo ocorreu auxilia a diagnosticar e determinar os métodos terapêuticos adequados.

- **Perguntas a serem feitas (FERNANDES et al., 2009):**

- **Há quanto tempo ocorreu?** – a rapidez no atendimento melhora a evolução de alguns tipos de trauma (principalmente nos casos de perda dental completa).
- **Onde ocorreu?** – com esta questão pesquisamos a possibilidade de contaminação, principalmente pelo solo e também a possibilidade de atos de violência e/ou abuso.
- **Como ocorreu o traumatismo?** – os traumatismos causados acidentalmente são normalmente relatados. Podemos suspeitar de atos de violência e/ou abuso sexual quando a história não é clara ou quando a criança se nega a relatar a ocorrência.
- **Os fragmentos dentais foram encontrados?** – os fragmentos dentais podem estar no local do acidente ou inseridos na mucosa bucal. Um exame radiográfico dos lábios ou da língua pode identificar a presença de fragmentos dentais. Nesse caso, devemos proceder a sua remoção.
- **Quais foram as condições de transporte do dente ou fragmentos (se houver)?** – os fragmentos dentais recuperados podem ser colados na estrutura dental remanescente, assim como os elementos dentais

podem ser reinseridos em posição desde que tenham sido mantidos hidratados em meio adequado (como o leite) e tenha se passado pouco tempo do acidente.

- **Houve dificuldade em abrir a boca ou morder após o trauma?** – as respostas positivas indicam que pode haver lesão da articulação temporomandibular (ATM) e devemos pesquisar com exames específicos.
- **Houve lesão anterior na mesma arcada?** – nesse caso, pode haver uma adição de agressões, o que agrava as sequelas e dificulta a reparação.
- **O dente escureceu?** – nesse caso, possivelmente o tecido que preenche os dentes (tecido conjuntivo ricamente vascularizado e inervado chamado de polpa dental) sofreu hemorragia e o traumatismo já ocorreu há algum tempo. A decomposição do sangue extravasado faz com que ele assuma uma coloração amarronzada ou acinzentada, e o paciente queixa-se de escurecimento dental. Dessa forma, pode haver a necessidade de realizar o tratamento endodôntico (tratamento de canal), pois a polpa pode estar necrosada. Quando, além do escurecimento, houver fístula gengival na altura da raiz dental, a polpa provavelmente sofreu necrose e existe um processo inflamatório no ligamento periodontal (une o dente ao osso) e há necessidade de tratamento endodôntico.

O próximo passo após a anamnese é a inspeção (extra e intraoral). Nesse exame, sempre devemos lembrar que o achado de sinais – incluindo hematomas e fraturas em áreas pouco prováveis de serem acometidas acidentalmente, contusões com evidência de terem sido causadas por objetos, queimaduras ou ferimentos circunferenciais – deve ser considerado suspeito para maus-tratos ou abuso à criança (MASSONI et al., 2010).

Ferimentos orofaciais não acidentais decorrentes do abuso físico incluem o trauma dos tecidos duros e moles, além de queimaduras, lacerações, fraturas, marcas de mordida e hematomas em vários estágios de cura (CAVALCANTI, 2001; CAVALCANTI, 2003; MARQUES; COLARES, 2003; MASSONI et al., 2010). É importante observar que a boca é frequentemente traumatizada nos casos do abuso infantil por causa de sua associação psicológica com a pessoa agredida (NEEDLEMAN, 1986; MASSONI et al., 2010).

Após revisão sobre o tema, Massoni et al. (2010) destacaram que as manifestações orofaciais do abuso físico (JESSEE, 1995; CAVALCANTI, 2001; DUBOWITZ; BENNETT, 2007; HENDLER; SUTHERLAND, 2007; TSANG; SWEET, 1999; CAVALCANTI, 2003; MARQUES et al., 2003) incluem:

- **Lábios:** podem apresentar hematoma, lacerações, cicatrizes do trauma persistentes, queimaduras causadas por alimento quente ou cigarros, equimose, arranhão ou cicatrizes nas comissuras, indicativos da utilização de mordaca;
- **Boca:** pode apresentar lacerações no freio labial ou lingual causadas por beijo, alimentação ou sexo oral forçados, os quais são sinais característicos de casos severos do abuso de criança. Queimaduras ou lacerações na gengiva, língua, palato ou assoalho da boca, causadas por alimento ou utensílios quentes, são outras manifestações associadas;
- **Dentes:** fraturados, deslocados, com mobilidade ou avulsionados, raízes residuais múltiplas sem história plausível para esclarecer os ferimentos;

Maxila ou mandíbula: sinais da fratura passada ou atual, cêndilos, ramos, sínfise, bem como má-oclusão incomum resultando de trauma anterior.

Podem existir também ferimentos próximos à cavidade bucal. Como exemplos temos: hemorragia da retina, ptose e hematoma periorbital, contusões e fraturas nasal e danos à membrana timpânica, com hematoma na orelha (MASSONI et al., 2010).



Destaque

Outro fator importante a destacar é que as marcas de mordida de adulto em crianças são geralmente ligadas a alguma forma de abuso físico ou sexual. A marca de mordida humana é geralmente superficial, e tem uma configuração oval ou circular de equimose. Uma área hemorrágica que representa o ato de “sugar” ou de “empurrar” a língua durante o ato de morder pode ocasionalmente ser encontrada entre as marcas de dentes (MASSONI et al., 2010; JESSEE, 1995). As impressões dos dentes tornam-se mais visíveis após dois ou três dias da agressão, quando o edema diminui (JESSEE, 1995; MASSONI et al., 2010).

Devemos suspeitar de abuso sexual quando observarmos a presença de eritemas, petéquias, úlceras, vesículas com secreção purulenta ou pseudomembranosa e lesões condilomatosas nos lábios, língua, palato, face ou na faringe, pois essas lesões estão associadas a doenças como gonorreia, infecção pelo papilomavírus humano (HPV) e sífilis (JESSEE, 1995; LOUZADO, 2001; MASSONI et al., 2010). Em especial, a presença de eritema e de petéquias na junção dos palatos duro e mole ou no assoalho da boca pode representar sinais de sexo oral forçado (MASSONI et al., 2010).

No caso em questão, o cirurgião-dentista precisa complementar os dados da anamnese com o exame físico completo e o exame radiográfico.

Com os dados iniciais, é possível estabelecer que não existiam sinais orais típicos de abuso sexual, mas ocorreram um ou vários traumatismos que levaram à fratura da coroa dental e possivelmente à necrose da polpa. O diagnóstico da causa desses traumatismos dependerá de uma abordagem multiprofissional.

Para concluir o diagnóstico odontológico em relação ao estado da polpa, o dentista usará testes complementares. A conduta odontológica no caso de Wilson será a restauração do dente afetado e o tratamento de canal (caso a necrose seja comprovada).

Referências

CAVALCANTI, A. L. Abuso infantil: protocolo de atendimento odontológico. **Rev Bras Odontol**, v. 58, n. 6, p. 378-380, 2001.

_____. Manifestações físicas do abuso infantil: aspectos de interesse odontológico. **Rev Paul Odontol**, v. 25, n. 5, p. 16-19, 2003.

DUBOWITZ, H.; BENNETT, S. Physical abuse and neglect of children. **Child Care Health Dev**, v. 33, n. 5, p. 1891-1899, 2007.

FERNANDES, K. P. S. et al. **Traumatismo dentoalveolar – Passo a passo: permanentes e decíduos**. 1. ed. São Paulo: Livraria Santos Editora, 2009. 230 p.

HENDLER, T. J.; SUTHERLAND, S. E. Domestic Violence and its Relation to Dentistry: A Call for Change in Canadian Dental Practice. **J Can Dent Assoc**, v. 73, n. 7, 2007.

JESSEE, S. A. Physical manifestations of child abuse to the head, face and mouth: a hospital survey. **ASDC J Dent Child**, n. 62, p. 245-249, 1995.

LOUZADO, M. et al. Manifestações orais em crianças abusadas sexualmente. **Rev Bras Odontol**, v. 58, n. 1, p. 33-34, 2001.

MARQUES, C. R.; COLARES, V. A identificação do abuso infantil pelo odontopediatra. **J Bras Clin Odontol Integr**, v. 7, n. 42, p. 512-515, 2003.

MASSONI, A. C. L. T. et al. Aspectos orofaciais dos maus-tratos infantis e da negligência odontológica. **Ciênc. saúde coletiva**, Rio de Janeiro, v. 15, n. 2, mar. 2010.

NEEDLEMAN, H. L. Orofacial trauma in child abuse: types, prevalence, management, and the dental profession's involvement. **Pediatr Dent**, v. 8, n. 1, p. 71-80, 1986.

TSANG, A.; SWEET, D. Detecting Child Abuse and Neglect – Are Dentists Doing Enough? **J Can Dent Assoc**, n. 65, p. 387-391, 1999.

Bibliografia consultada

ÁLVARES, S.; ÁLVARES, S. **Tratamento do traumatismo dentário e de suas sequelas**. São Paulo; Santos, 1993. 129 p.

ANDREASEN, J. O. et al. **Manual de traumatismo dental**. 1. ed. Porto Alegre: Artmed, 2000.

_____; ANDREASEN, F. M. **Fundamentos de trauma dental: guia de tratamento passo a passo**. 2. ed. Porto Alegre: Artmed, 2001a.

_____; _____. **Texto e atlas colorido de traumatismo dental**. 3. ed. Porto Alegre: Artmed, 2001b.

CALDEIRA, C. L. et al. **Protocolo de atendimento:** dentes traumatizados. Disponível em: <<http://www.fo.usp.br/wp-content/uploads/Manualtrauma.pdf>>. Acesso em: 30 abr 2013.

CÔRTEZ, M. I. S.; BASTOS, J. L. Lesões traumáticas da dentição permanente. In: ESTRELA, C. **Ciência endodôntica**. São Paulo: Artes Médicas, 2004.

FERNANDES, K. P. S.; MONACO, R. J.; TENIS, C. A. **Guia visual de endodontia**. 1. ed. São Paulo: Livraria Editora Santos, 2003.

FLORES, M. T. et al. Guidelines for the management of traumatic dental injuries. I. Fractures and luxations of permanent teeth. **Dent Traumatol**, v. 23, n. 3, p. 66-71, 2007.

_____. Guidelines for the management of traumatic dental injuries. II. Avulsion of permanent teeth. **Dent Traumatol**, v. 23, n. 3, p. 130-136, 2007.

_____. **Guidelines for the management of traumatic dental injuries**. Disponível em: <<http://www.iadt.dentaltrauma.org>>. Acesso em: 30 abr 2013.

LAGE-MARQUES, J. L. S. Tratamento do traumatismo dental conceito atual. In: GONÇALVES, E. A. N.; FELLER, C. **Atualização na clínica odontológica: a prática da clínica geral**. São Paulo: Artes Médicas, 1998.

_____; ANTONIAZZI, J. H. **Traumatologia Dentária Assistida**. São Paulo: Artes Médicas, 2009.

MELO, L. L. **Traumatismo alvéolo-dentário: etiologia, diagnóstico e tratamento**. São Paulo: Artes Médicas, 1998.

MENEZES, M. M. et al. Prevalência de traumatismos maxilo-faciais e dentais em pacientes atendidos no pronto-socorro municipal de São José dos Campos/SP. **Revista Odonto Ciência**, n. 22, p. 210-216, 2007.

PETERSON, L. J. **Cirurgia oral e maxilofacial contemporânea**. 3. ed. Rio de Janeiro: Guanabara Koogan, 2000.

RODRIGUES, C. C.; LONG, S. M.; CHELOTTI, A. Protetores bucais: por que não minimizar as conseqüências dos traumatismos dentários? **Rev. Inst. Cienc. Saude**, v. 21, n. 2, p. 177-181, abr.-jun. 2003.

SILVERMAN JUNIOR, S.; EVERSOLE, L. R.; TRULOVE, E. L. **Fundamentos de Medicina Oral**. Rio de Janeiro: Guanabara Koogan, 2002.

SOARES, I. J.; GOLDBERG, F. Lesões traumáticas dos tecidos dentários. In: _____. **Endodontia: técnica e fundamentos**. Porto Alegre: Artes Médicas, 2001.

TROPE, M. et al. O papel da endodontia após o traumatismo dentário. In: COHEN, S.; HARGREAVES, K. M. **Caminhos da polpa**. 9. ed. Rio de Janeiro: Elsevier, 2007, cap. 16, p. 610-649.